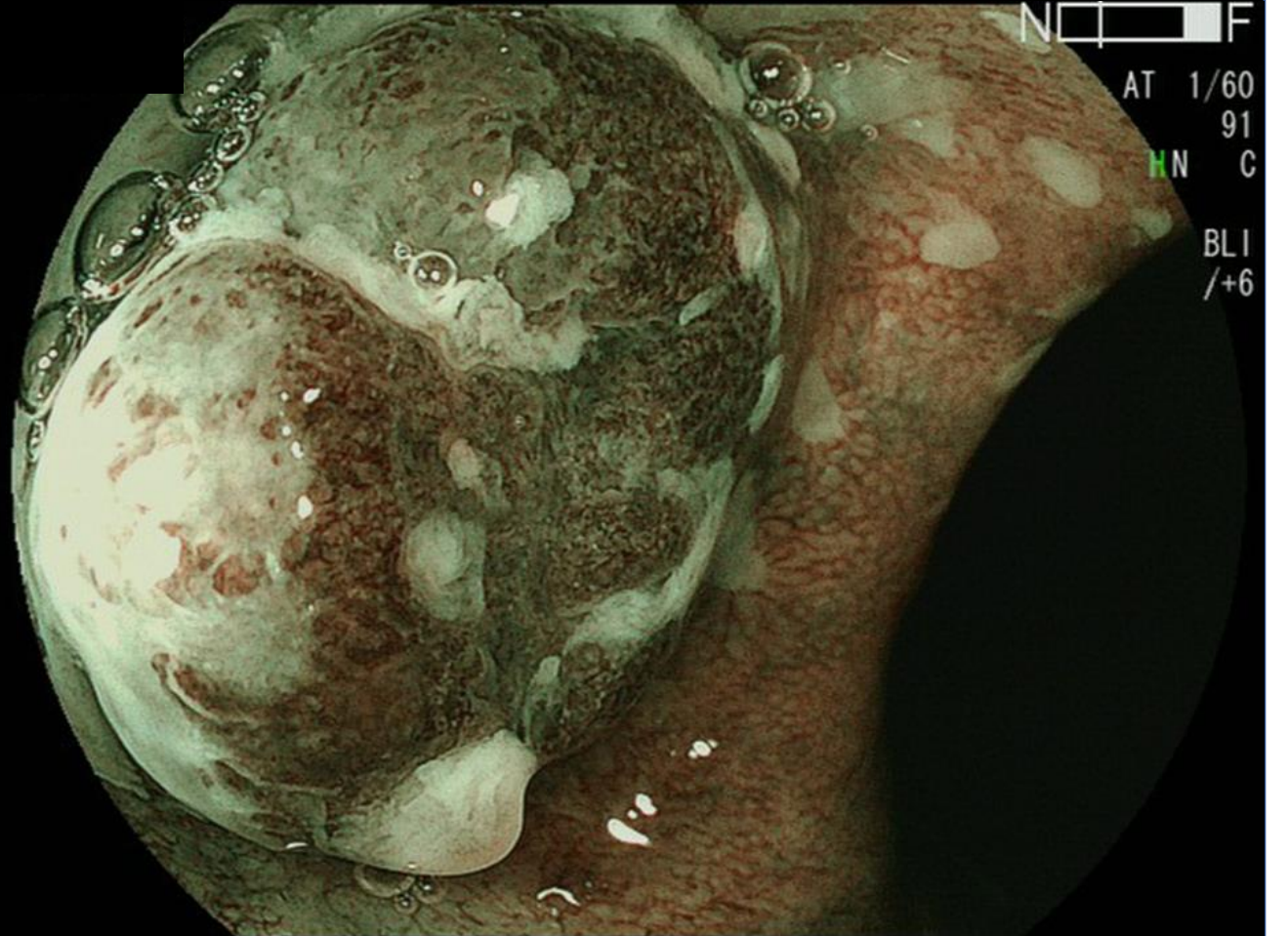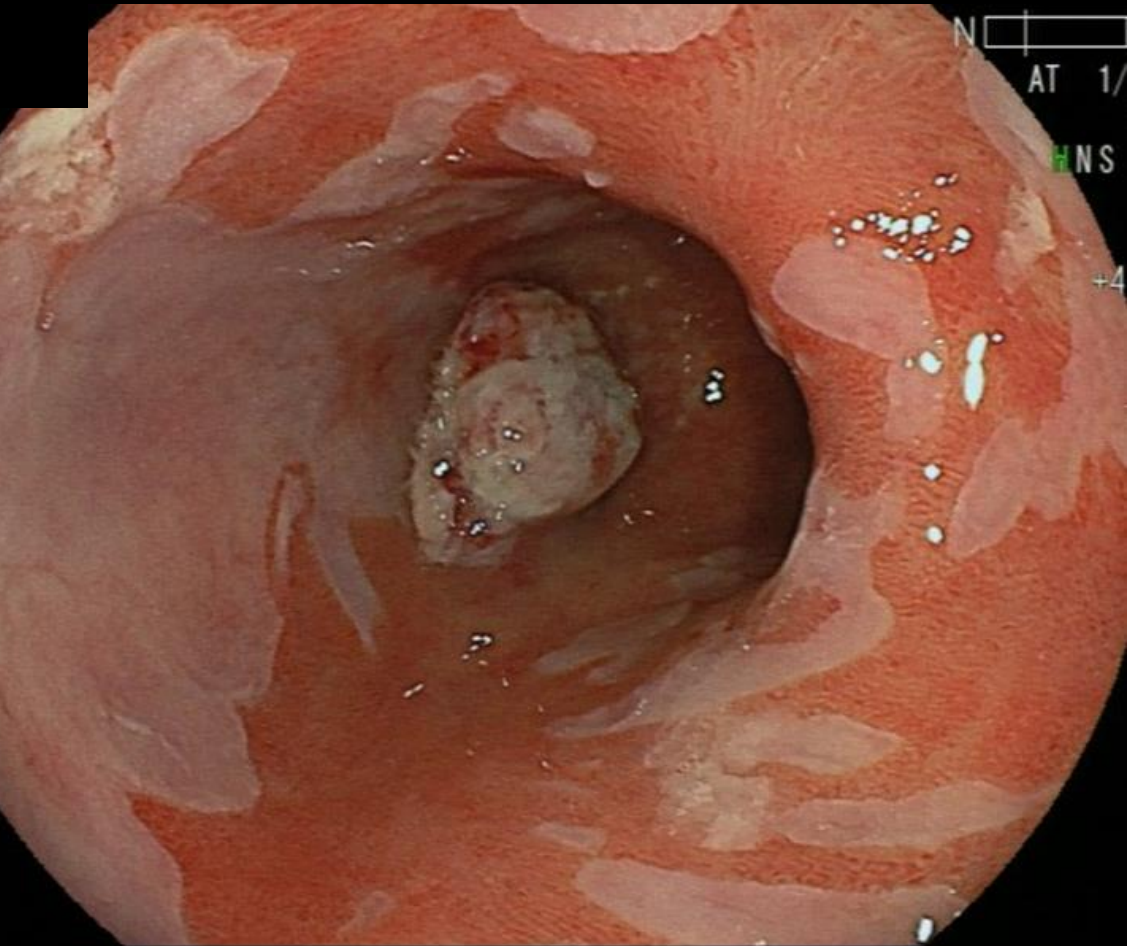


症例 1
東北大学病院 齊藤 真弘先生



症例 2
長岡赤十字病院 竹内 学先生

