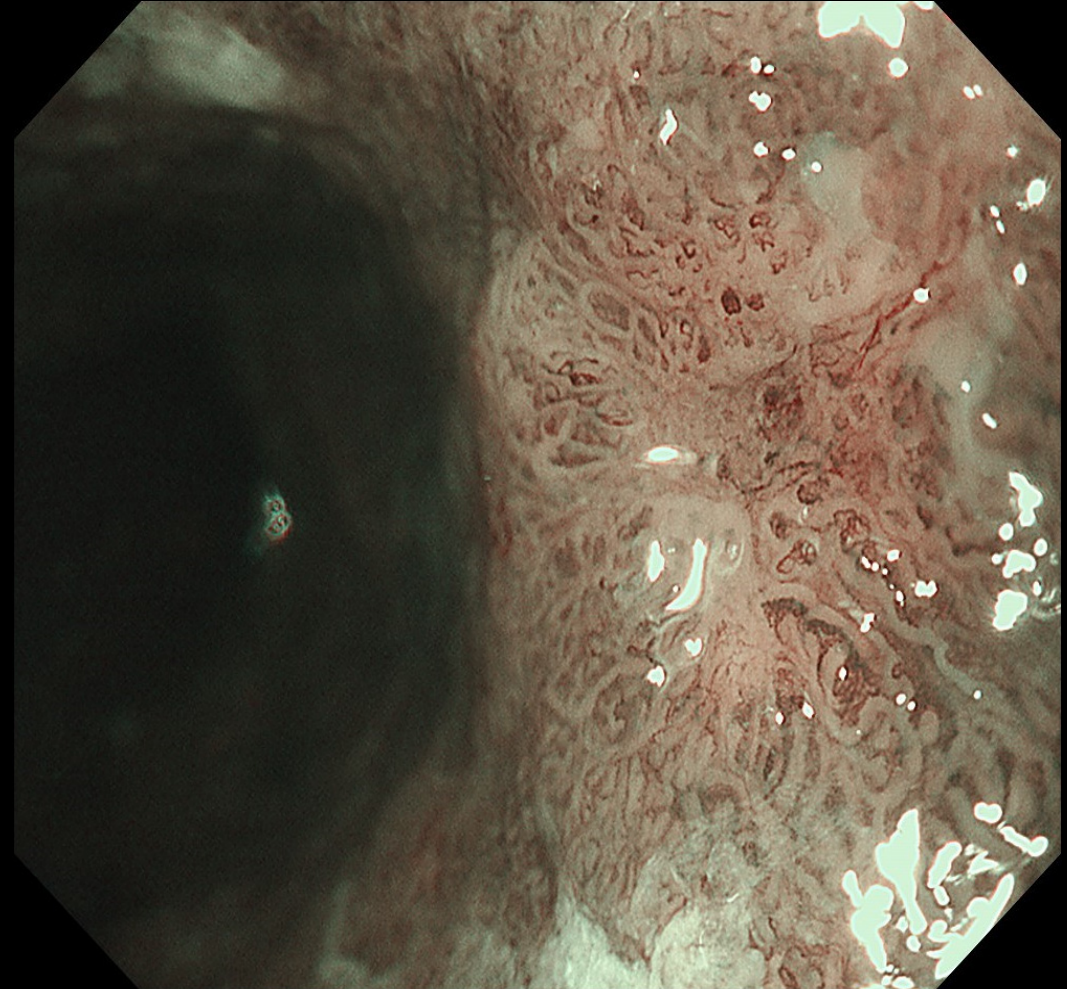
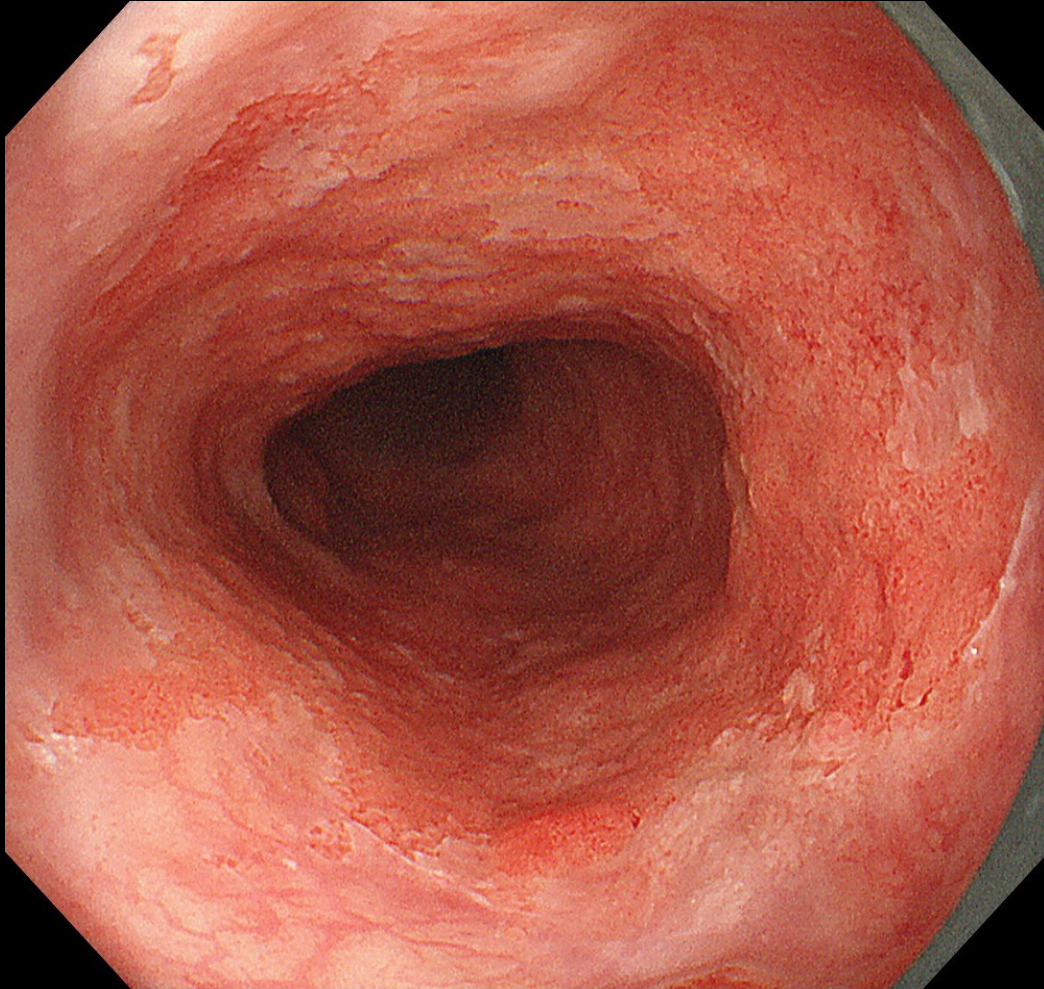


症例1

島根大学医学部附属病院

高橋 佑典先生



症例2
神戸大学医学部附属病院 津田一範先生

