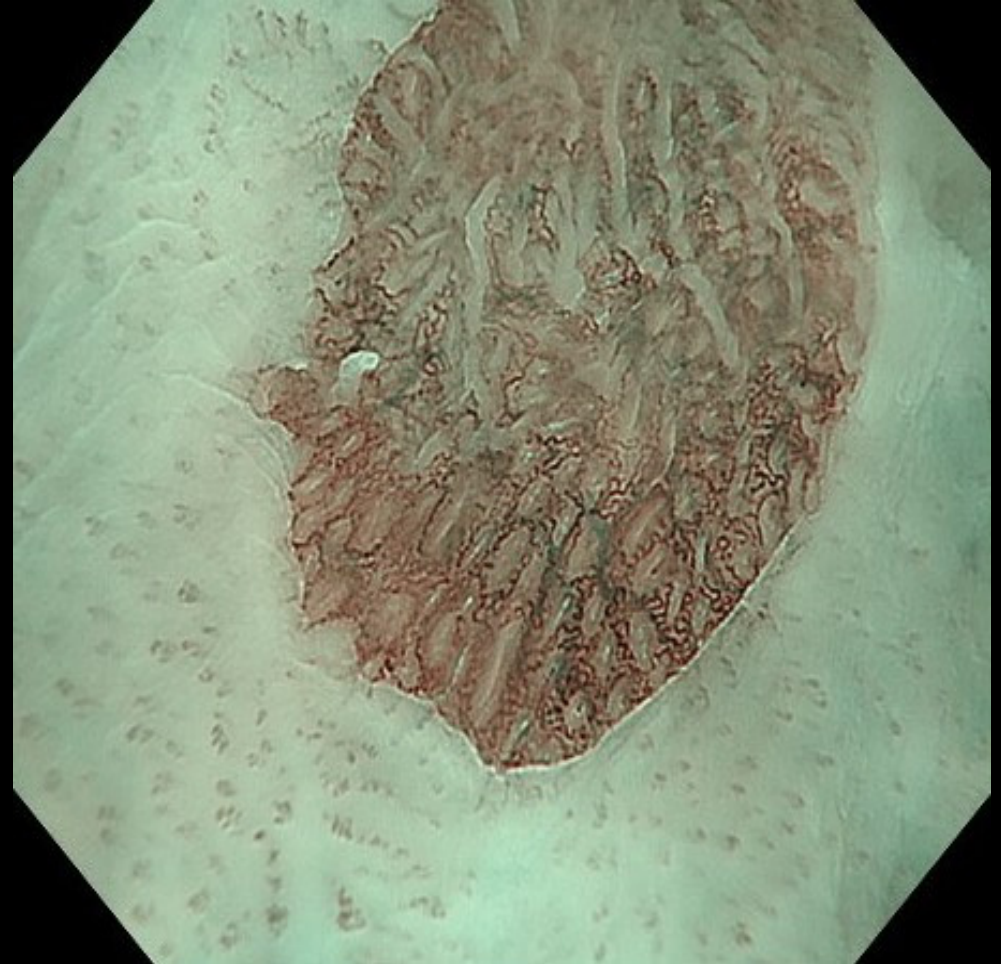
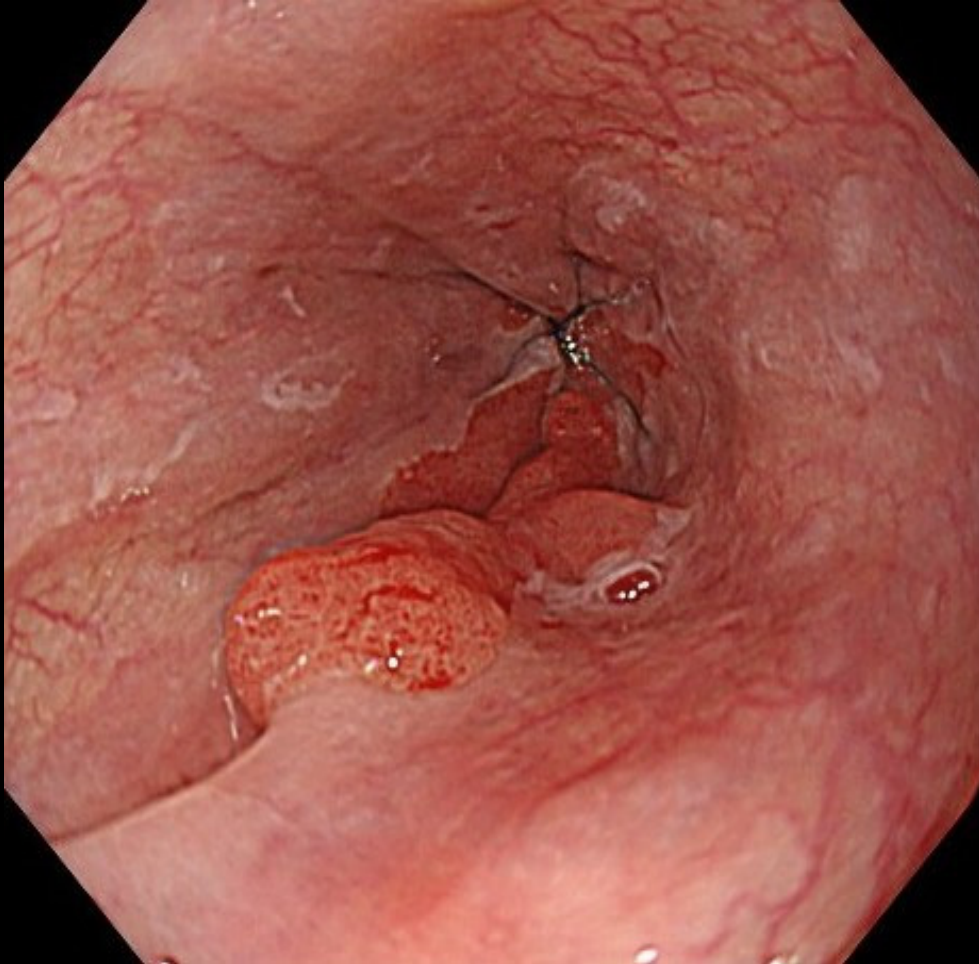


症例 1

昭和大学江東豊洲病院

島村勇人先生



症例 2

佐久医療センター 高橋亜紀子先生

