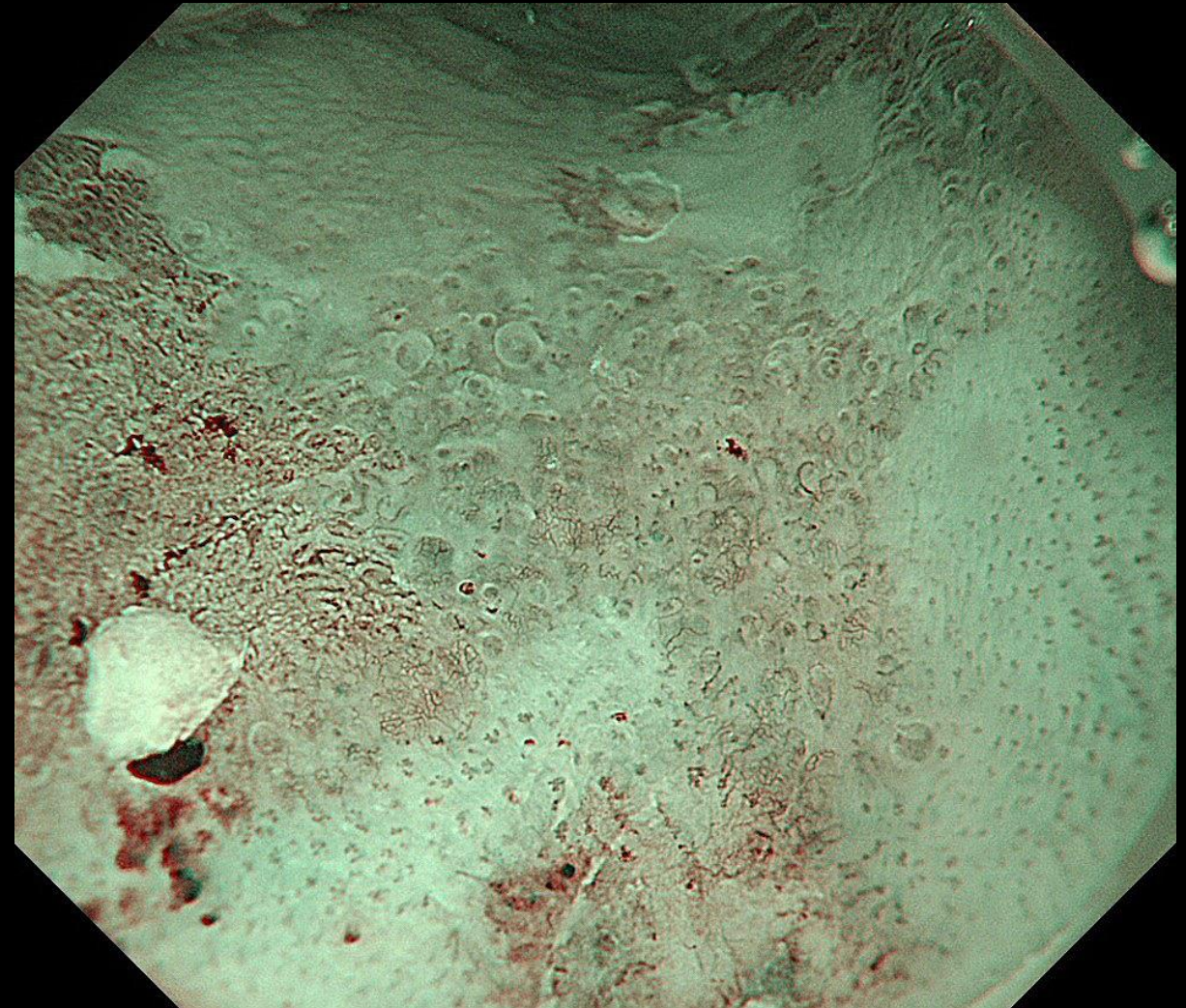
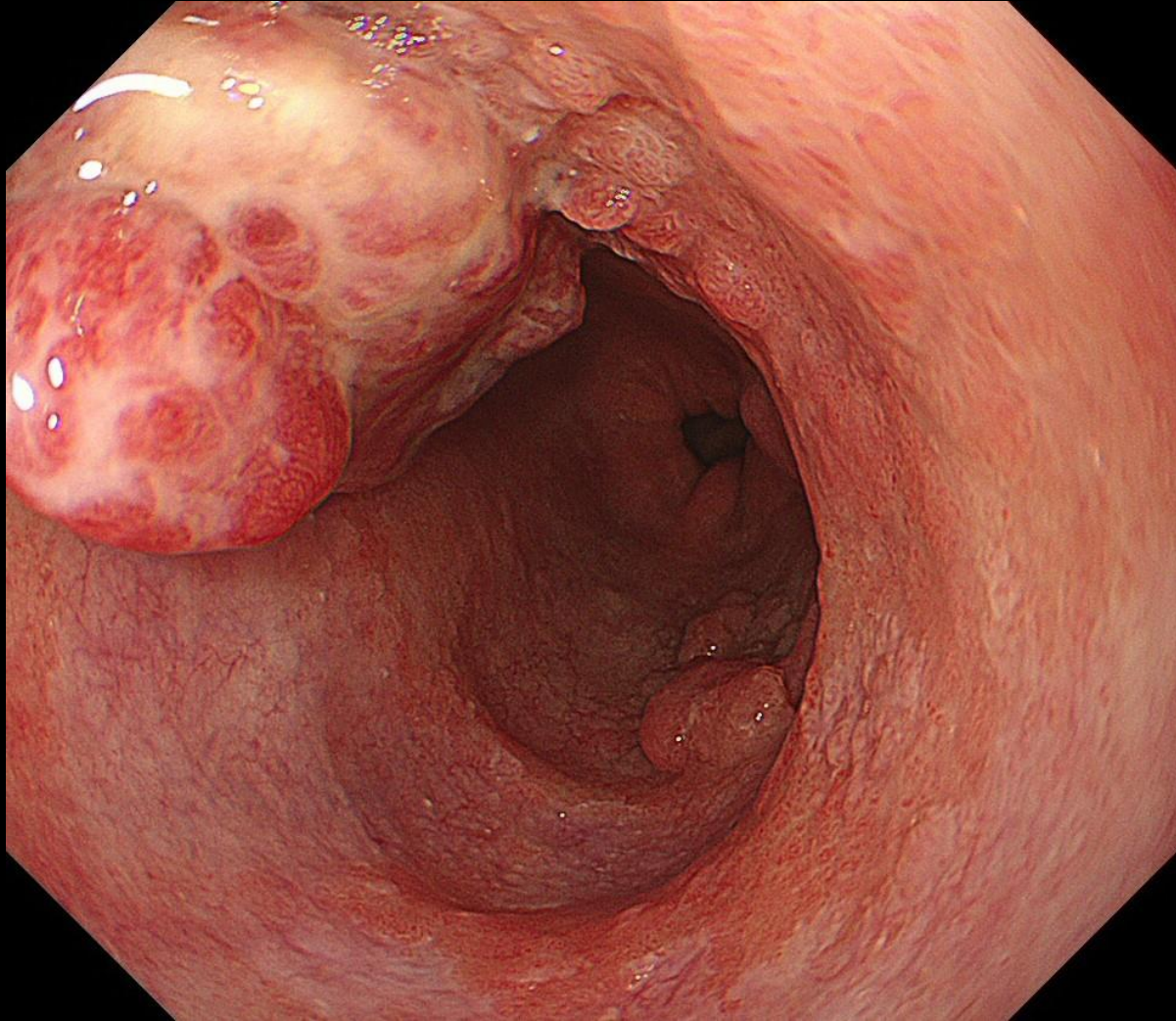


# 症例 1

長岡赤十字病院

竹内学先生





# 症例 2

獨協医科大学病院 吉永 智則先生

