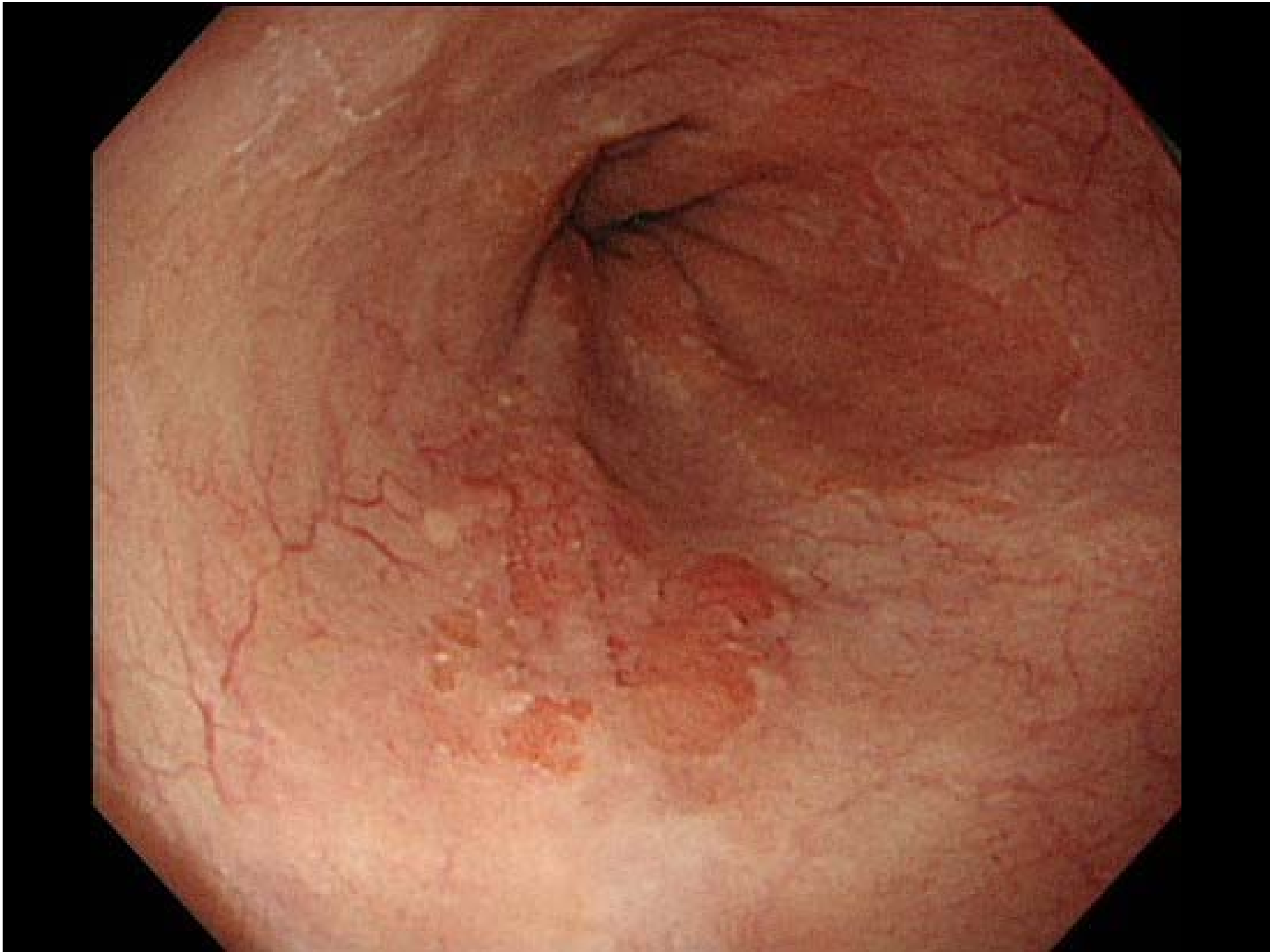
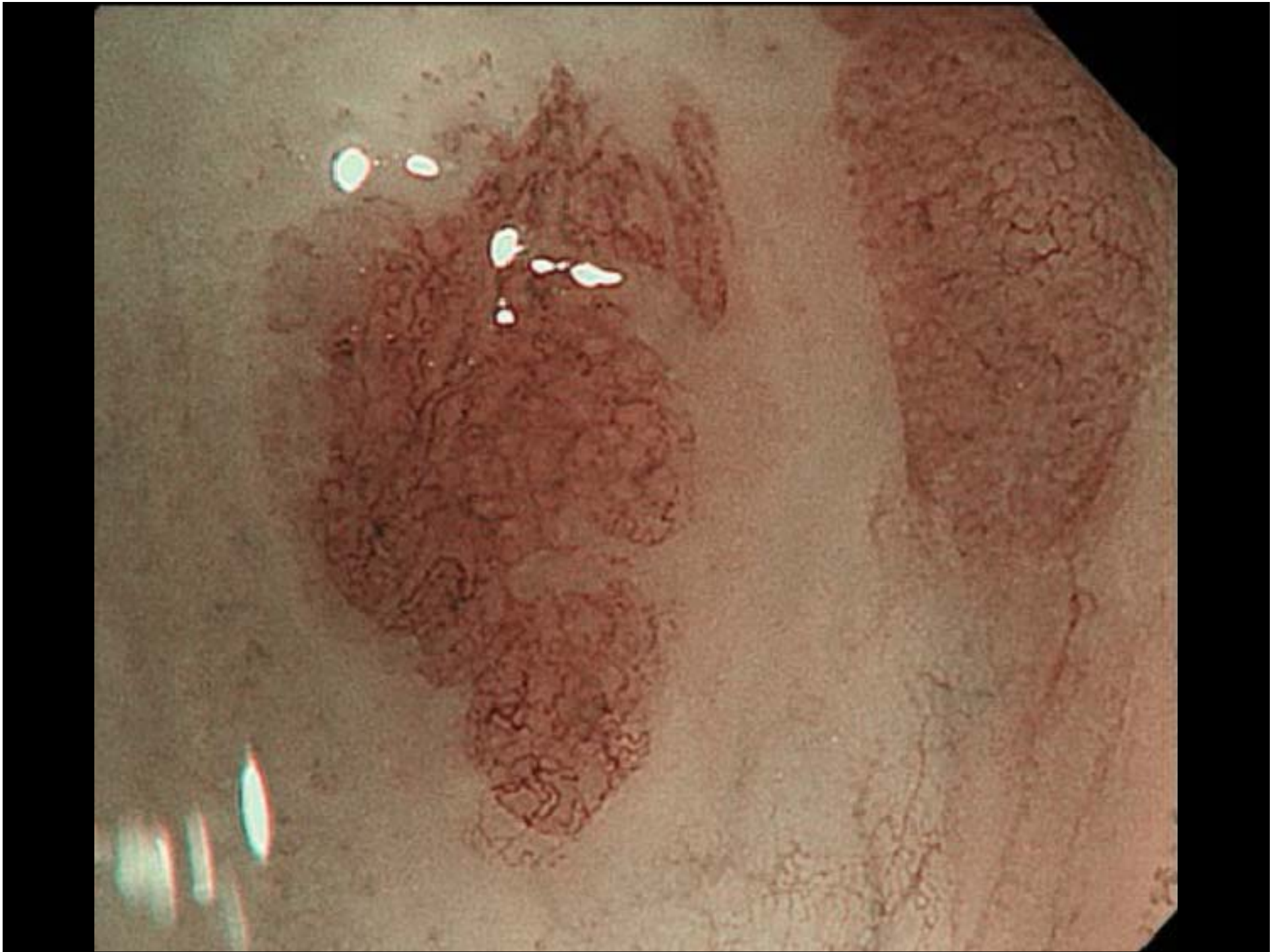

症例 1

がん研有明病院消化器内科

山崎明先生

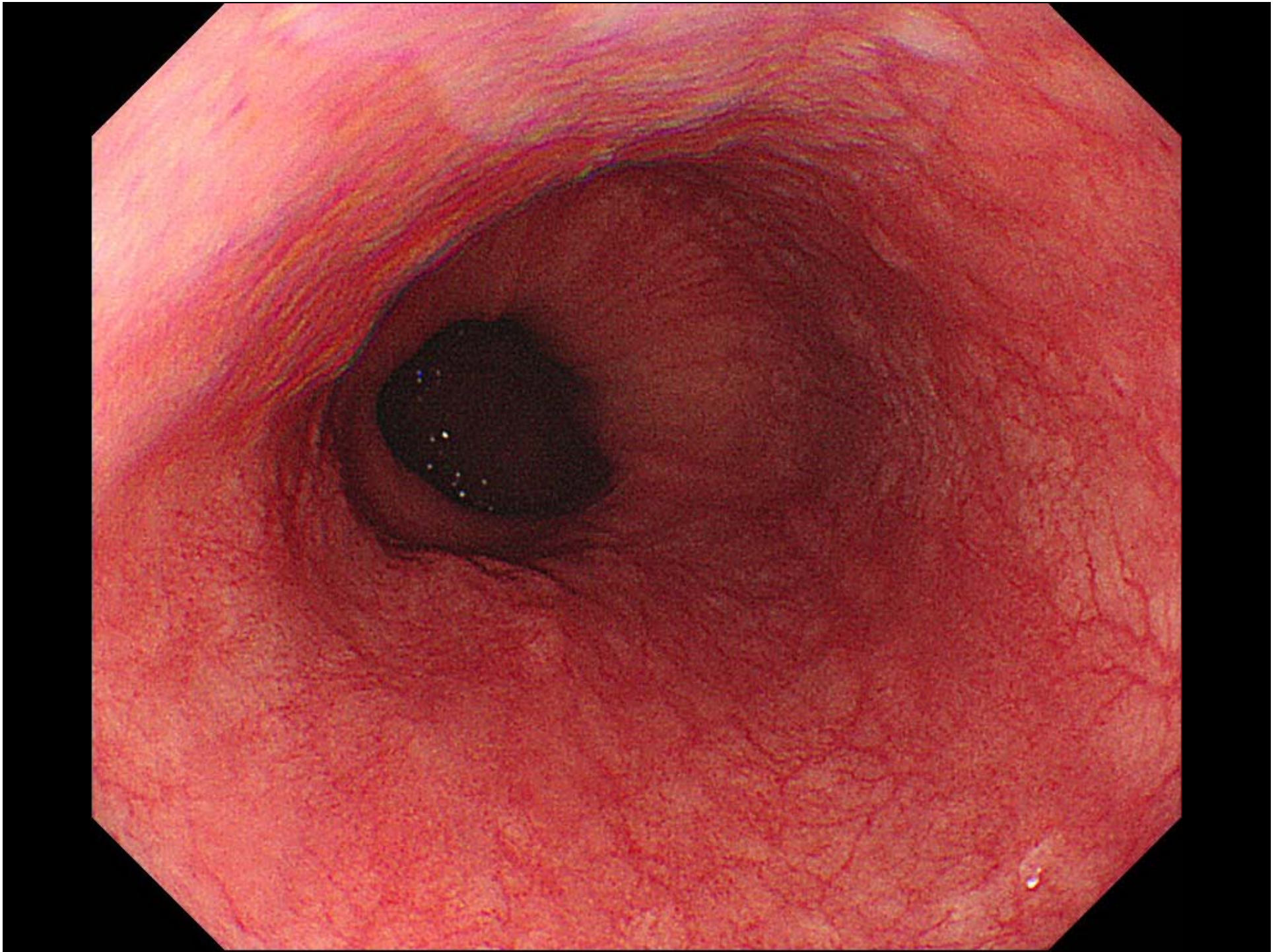


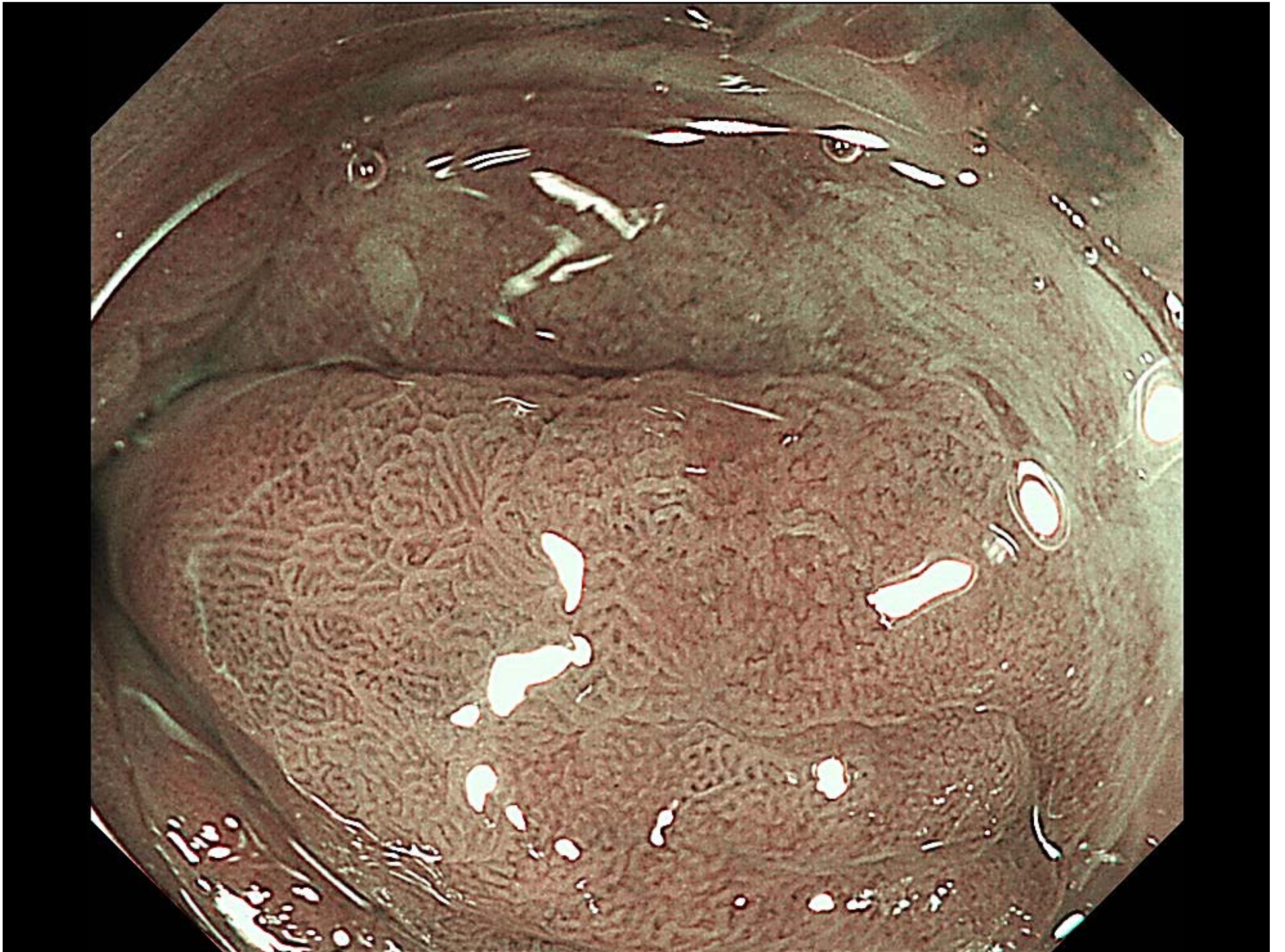

症例 2

長岡赤十字病院消化器内科

竹内学先生





症例 3

徳島赤十字病院消化器科

桑山泰治先生

