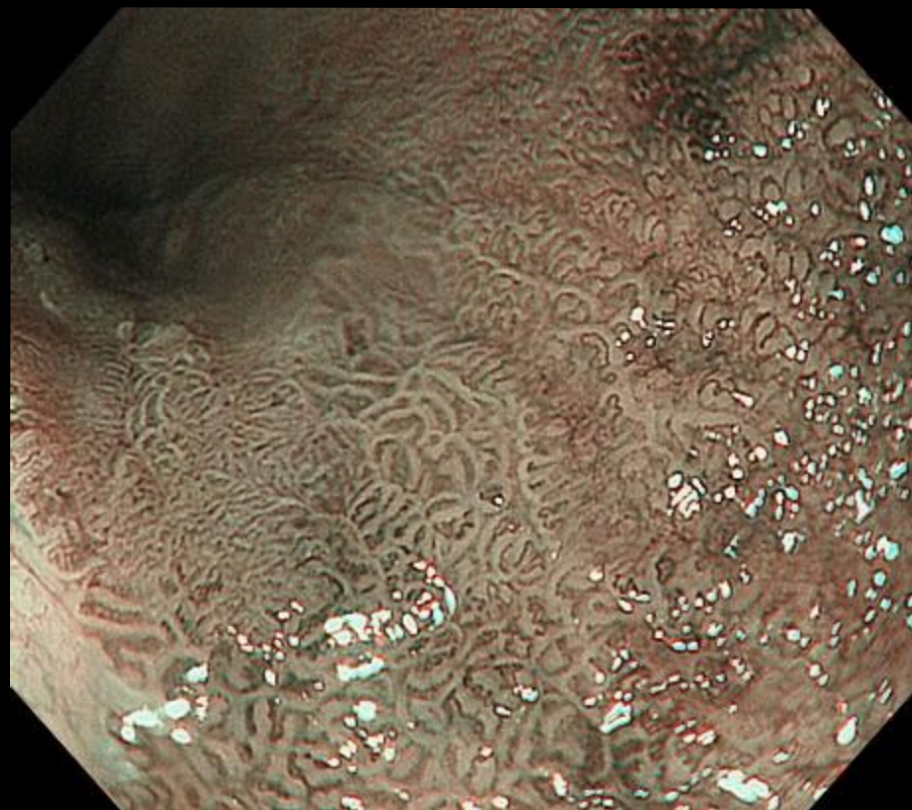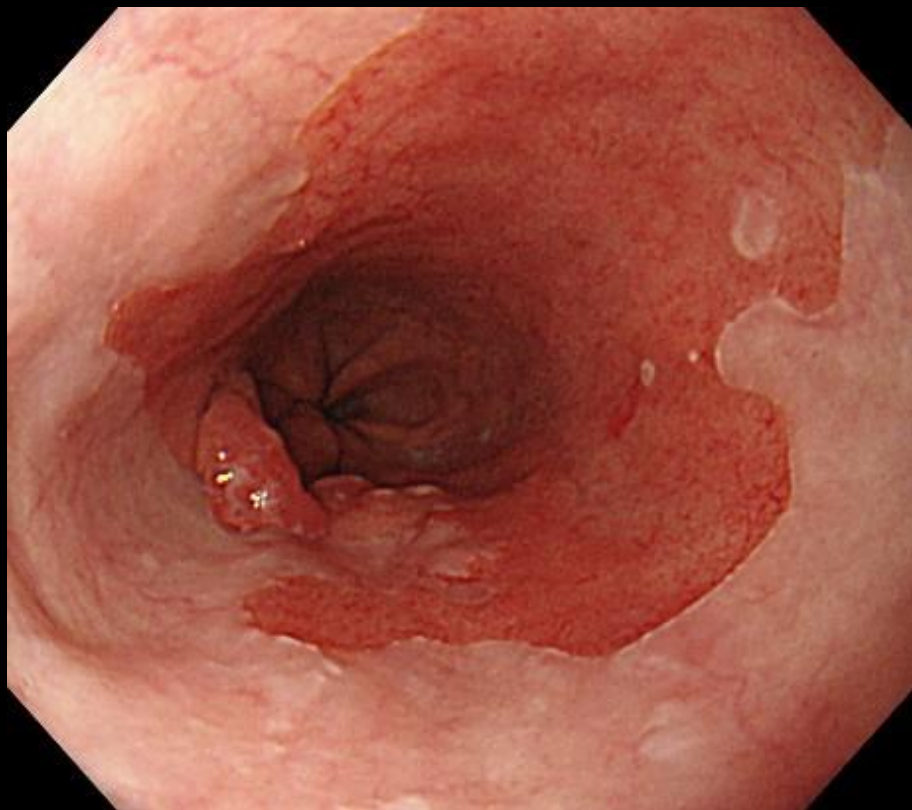


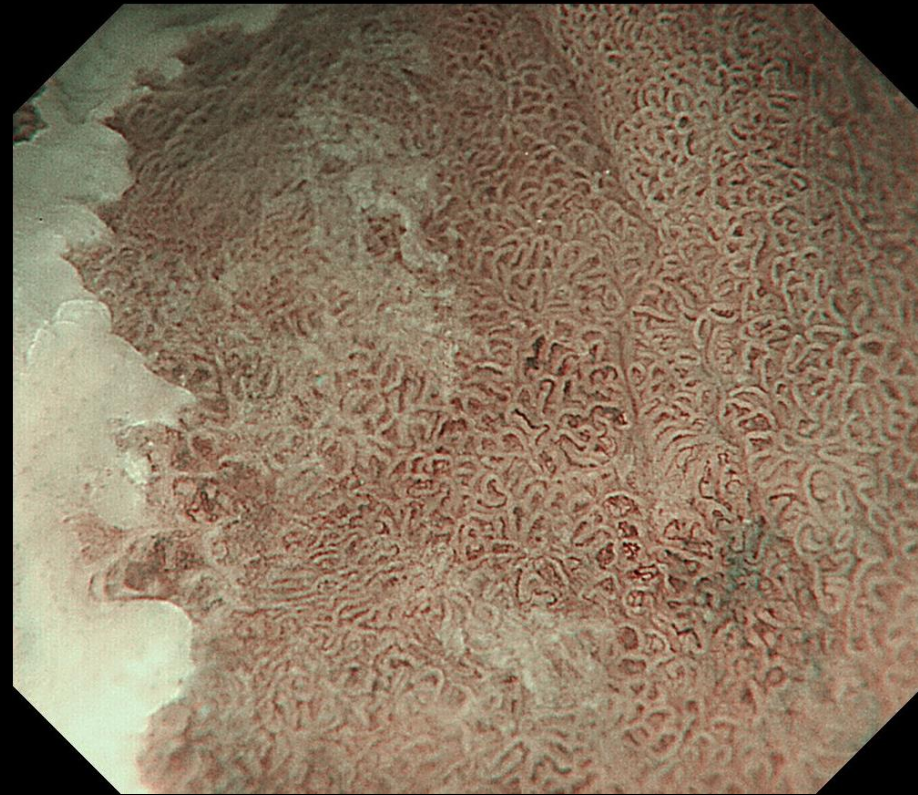
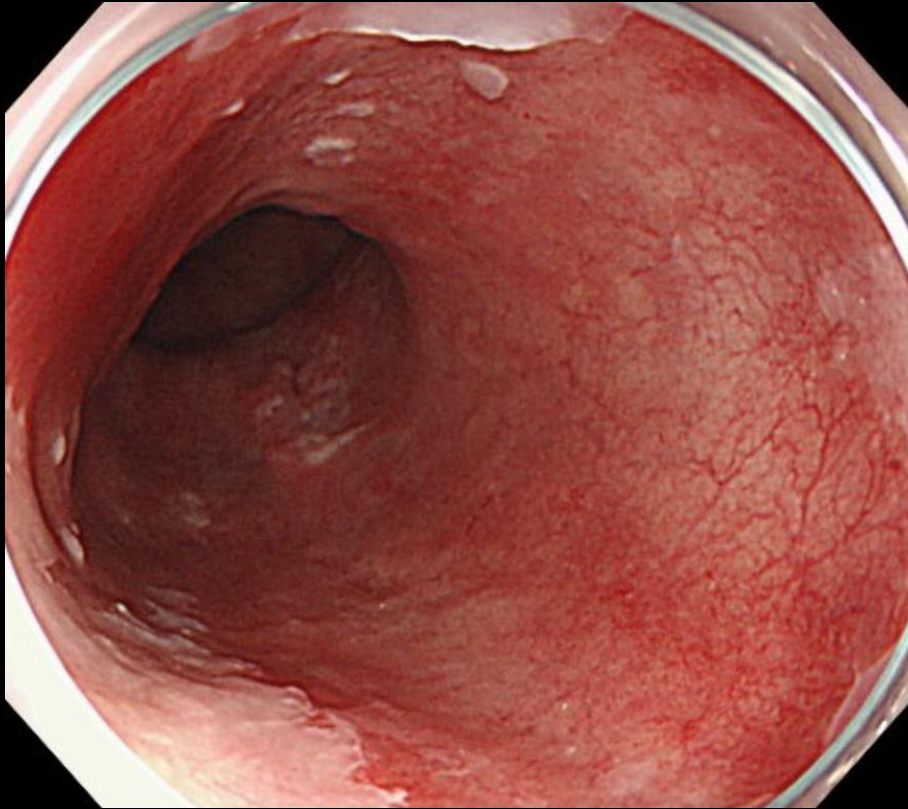
Case 1

がん研有明病院 池之山洋平先生



Case 2

信州大学 岩谷勇吾先生



Case 3

長岡日赤 竹内学先生

